NEPHRITIS NACH VARICELLEN

BEOBACHTUNG DER TÜBINGER POLIKLINIK.

INAUGURAL-DISSERTATION

ZUR

ERLANGUNG DER DOKTORWÜRDE

IN DER

MEDIZIN, CHIRURGIE UND GEBURTSHILFE

UNTER DEM PRÄSIDIUM

VON

DR. TH. VON JÜRGENSEN

O. Ö. PROFESSOR DER MEDICIN UND VORSTAND DER POLIKLINIK

DER MEDIZINISCHEN FAKULTÄT IN TÜBINGEN

VORGELEGT

VON

AUGUST HENGSBERGER

APPROB. ARZT AUS HANAU A. MAIN.

ACAD.
LUGD.BAT
BIBL.

TÜBINGEN

VERLAG VON FRANZ PIETZCKER

1898.

BUCHDRUCKEREI G. SCHNÜRLEN IN TÜBINGEN.

Meinen lieben Eltern

in Dankbarkeit gewidmet.

Digitized by the Internet Archive
in 2026

https://archive.org/details/IA41552301_0144

Das Auftreten von akuter parenchymatöser Nephritis im Anschluss an akute Infektionskrankheiten wie Scharlach, Masern ist schon lange gekannt. Auf Nephritis im Anschluss an Varicellen hat zum erstenmale Henoch aufmerksam gemacht, der 4 von ihm selbst beobachtete Fälle von Nephritis nach Varicellen in der »Berliner klinischen Wochenschrift« vom Jahre 1884, Heft 2, Seite 17, beschrieb.

Diese Mitteilung gab Anstoss zu weiteren Veröffentlichungen, und es sind jetzt in der Litteratur 25 Fälle bekannt, die von den einzelnen Autoren teils genauer, teils nur kurz mitgeteilt werden.

In allen Beobachtungen wird darauf hingewiesen, dass das Auftreten von Eiweiss frühestens 3 Tage und spätestens 22 Tage nach Ausbruch der Varicellen konstatiert wurde.

So beschreibt Henoch in der Berliner klinischen Wochenschrift 1884, Nr. 2, Seite 17, seinen 2. Fall:

»Am 13. November Ausbruch zahlreicher Varicellen mit mässigem Fieber; den 16. Ödem der Augenlider und Fussrücken, Urin albuminös, mit spärlichen Cylindern und Epithelien.«

Semtschenko, »Jahrbuch für Kinderheilkunde und physische Erziehung, Neue Folge, Bd. 22, 1885, S. 259« beobachtete das Auftreten von Nephritis 3 Tage nach Ausbruch der Varicellen:

»Als Verfasser das Kind nach 3 Tagen wieder sah, waren die Bläschen schon allenthalben eingetrocknet, indes war wieder Fieber aufgetreten und es hatte sich ein ziemlich starkes Ödem des Gesichtes und der Füsse eingestellt. Der Harn enthielt Eiweiss und Cylinder. Das Fieber verschwand nach 2 Tagen, während der Eiweissgehalt sich sehr allmählich verminderte und erst nach 9 Tagen verschwand.«

Das späteste Auftreten der Nephritis beschreibt Högyes im »Jahrbuch für Kinderheilkunde und physische Erziehung, Neue Folge, Band 23, 1885, S 338«. Er beobachtete das Einsetzen der Nierenerkrankung 20 bis 22 Tage nach der Varicelleneruption:

»B. K., 2½ Jahre alter Knabe, wird am 14. Oktober behufs einer Symblepharonoperation in die Augenabteilung aufgenommen; am 25. Oktober Varicelleneruption mit mässigem Fieber; am 27. Oktober Bläschen bereits eingetrocknet. Bis 12. November keine Veränderung wahrzunehmen. An diesem Tage schien uns sein Gesicht etwas gedunsen, Fuss- und Handgelenke waren mässig ödematös; verminderte Harnsekretion. Bis zum 17. November wurde das Ödem des Gesichtes und der Extremitäten sehr bedeutend, das Kind war kraftlos. Urin wurde seit 18 Stunden nicht gelassen. Behufs der Harnuntersuchung entnahmen wir mittelst Katheters etwa 15 ccm Urin. Derselbe war sehr dickflüssig, rotbraun und enthielt Eiweiss in grosser Menge. Die mikroskopische Untersuchung granulierte Cylinder, Nierenepithel und Blutkörperchen in grosser Anzahl. Am 18. November erfolgte unter Zunahme des Ödems der Tod. Die Sektion ergab parenchymatöse Nephritis,«

Ein zweiter von Högyes ebendaselbst S. 341 ver-

öffentlichter Fall, der gleichfalls ein verhältnismässig spätes Auftreten von Nephritis nach Varicellen konstatiert, sei nur kurz erwähnt:

M. S., 7jährige Klosterschülerin.

28. Oktober: Aufnahme in die Klinik mit Varicella.

3. November: Die Bläschen sind fast sämtlich eingetrocknet.

7. November: Geheilt entlassen.

21. November: Gesicht und Füsse ödematös geschwollen. Der Zustand währte angeblich schon 2 Tage. Urin dunkelgelb, etwas trübe, reagiert sauer. Eiweissgehalt sehr bedeutend, granulierte Cylinder und Epithelien.

12. Dezember: Symptome der Nephritis vollständig verschwunden; die Diurese ist reichlich. Urin ohne Eiweiss.«

Was nun die Dauer der Nierenerkrankung betrifft, so schwanken die Angaben ausserordentlich; G. Rasch beschreibt in der »Tidsskr. f. prakt. Med. 1884, 4« einen Fall von Nephritis nach Varicellen, wo schon am 4. Tage nach Auftreten der Nierenerkrankung der Harn keine Spur von Eiweiss enthielt, während in dem oben mitgeteilten zweiten von Högyes beobachteten Falle die Dauer der Nierenerkrankung sich über 21, wenn nicht 23 Tage erstreckte.

Die längste Dauer, die bis jetzt beobachtet wurde, giebt L. Unger in der »Wiener medizinischen Presse« vom Jahre 1888, Nr. 41, S. 1451, allerdings ziemlich unbestimmt an: »Der Ausgang war indessen auch in diesem Falle ein günstiger, wenngleich eine protrahierte Rekonvalescenz die endliche Genesung der herabgekom-

menen und sehr anämisch gewordenen Knaben auf Wochen hinaus verzögerte.«

Ein ähnlicher Fall von Nephritis nach Varicellen, der sich über Monate hin erstreckte und der noch in anderer Beziehung besonderes Interesse erheischt, wurde in der Tübinger Poliklinik beobachtet, dessen Mitteilung Herr Prof. Dr. Th. von Jürgensen mir gütigst überlassen hat.

Hermann Kl., $3^1/_2$ J. alt.

Anamnese:

Patient, der nach Angabe der Mutter von Geburt auf ein starkes, kräftiges Kind gewesen ist, war bis zum Sommer vorigen Jahres nie ernstlich krank. In diesem Sommer litt das Kind mehrere Monate an Keuchhusten. Am letzten Weihnachtsfeste (1897) bemerkte die Mutter bei dem Kinde hauptsächlich auf dem Rücken, sowie weniger ausgebreitet auf der Brust, gar nicht im Gesicht und an den Extremitäten einen aus kleinen, etwas über hirsekorngrossen, etwas erhabenen roten Flecken bestehenden Ausschlag. Das Kind habe sich dabei tagsüber nicht besonders krank gefühlt, sondern sei in der Stube herumgelaufen. Der Ausschlag habe den Patienten stark gejuckt; dieses Jucken sei Nachts im Bette so heftig geworden, dass das Kind sehr unruhig gewesen sei und es kaum im Bett ausgehalten habe. Fieber hat das Kind angeblich nicht gehabt, mit Masern- oder Scharlachexanthem, das die Mutter beides von ihren andern Kindern her zu kennen angiebt, soll der Ausschlag keine Ähnlichkeit gehabt haben. Dieses Exanthem sei nach 5—6 Tagen wieder verschwunden. Fast unmittelbar im Anschluss daran traten um Neujahr (1898) herum am ganzen Körper, beson-

ders reichlich im Gesicht und auf dem Rücken kleine hirse- bis linsenkorngrosse mit wasserklarer Flüssigkeit gefüllte Bläschen auf. Diesmal habe sich der Patient ziemlich krank gefühlt, wenig Appetit gehabt, immer ins Bett verlangt und »grosse Hitze« abends gehabt. Nach einigen Tagen habe er sich dann wieder munterer gefühlt und die Bläschen hätten angefangen, einzutrocknen. Als dann dieser Ausschlag beinahe vollständig wieder verschwunden war, teilweise unter Zurücklassen kleiner Narben, seien plötzlich etwa um den 15. Januar 1898 herum zahlreiche neue Bläschen aufgetreten; diese seien im Durchschnitte etwas grösser als die ersten gewesen und hätten sich besonders dadurch von jenen unterschieden, dass sie sich allmählich mit grün-gelber eitriger Flüssigkeit gefüllt hätten. Die »Blattern« waren über den ganzen Körper ausgebreitet, auch im Gesicht und auf der behaarten Kopfhaut, besonders zahlreich an beiden Hüften. Die Eruption dieser Eiterbläschen erfolgte nicht mit einem Male, sondern allmählich, schubweise. Nach etwa 8 Tagen begannen auch diese Blasen wieder einzutrocknen und zu vernarben; bei Beginn dieses Monates seien sie fast alle im Vernarben begriffen gewesen, doch hätten sie durchschnittlich bedeutend grössere und sichtbarere Narben zurückgelassen als die ersten Wasserblasen; dabei habe sich das Kind die letzte Zeit ganz wohl gefühlt.

Seit etwa 8 Tagen bemerkt die Mutter, dass das Kind auffallend »dicker werde«, das Gesicht sei allmählich immer stärker geschwollen und

der Bauch merkwürdig stark aufgetrieben. Dabei fühlte sich das Kind sehr matt, hatte keinen Appetit, abends trat Hitze auf, mehrmals stellte sich auch im Anschluss an stärkeren Husten Erbrechen ein. Gestern, als man das Schwesterchen des Patienten besuchte, nahm die Mutter auch für den Knaben poliklinische Hilfe in Anspruch. Gestern, am 11. Februar, Abends betrug die Temperatur 38,5.

Status vom 12. Februar 1898.

Kräftiger Knabe von seinem Alter entsprechender Grösse.

Schon auf den ersten Blick fällt die tiefblasse, teilweise ins Bläuliche schimmernde Gesichtsfarbe auf; dabei ist das Gesicht, besonders die Partie unter beiden Augen stark gedunsen; die Lidspalte infolge der Lidschwellung etwas verengt; auch die Extremitäten, besonders die Hand- und Fussrücken, erscheinen etwas gedunsen, ohne dass bei Fingereindruck eine Dalle zurückbleibt. Der Bauch ist merklich aufgetrieben, beim Anschlagen in den abhängigen Partien fühlt man deutlich kleinwellige Fluktuation.

Über den ganzen Körper verbreitet sieht man teils ältere kleinere, teils grössere frischere Narben, rauh, rund, die besonders dichtstehen beiderseits an der Hüftgegend; daneben bemerkt man sowohl auf dem Abdomen, sowie auf dem Rücken, ebenso auf der Stirn vereinzelte, kleine, etwa stecknadelkopfgrosse, zum Teil mit einem geröteten Hofe umgebene, mit wasserhellem Inhalte gefüllte Bläschen.

Bei der Untersuchung der inneren Organe findet man die vordere Lungenlebergrenze an der fünften Rippe,

die hinteren Lungengrenzen in der Höhe des achten resp. neunten Brustwirbels; bei der vergleichenden Perkussion erhält man nirgendwo eine Dämpfung; die Auskultation ergiebt überall scharfes vesikuläres Atmen, mit ganz vereinzelten groben Rasselgeräuschen.

Die Atmung ist sehr oberflächlich, etwas beschleunigt, man zählt 27 Atemzüge in der Minute.

Der Herzspitzenstoss ist im fünften Interkostalraum etwas ausserhalb der Mammillarlinie undeutlich fühlbar. Die Herzdämpfung erstreckt sich nach oben bis zur dritten Rippe, nach rechts bis etwas über den linken Sternalrand hinaus; die Herztöne sind rein. Der Puls etwas gespannt, regelmässig, beschleunigt; 108 Pulsschläge in der Minute.

Leber und Milz nicht als vergrössert nachzuweisen.

Die Nierengegend ist auf Druck nicht besonders schmerzhaft.

Die Untersuchung des Urins, der trübe ist und ein fleischwasserähnliches Aussehen hat, ergibt ein spezifisches Gewicht von 1011, saure Reaktion, 2 ‰ Eiweiss (nach Esbach); die Heller'sche Blutprobe ist deutlich positiv.

Im Sediment finden sich zahlreiche rote und auch weisse Blutkörperchen, Nierenepithelien, sowie in grosser Anzahl Blutkörperchencylinder, und mit Epithelien besetzte granulierte Cylinder.

Temp. 37. 2.

Ord. Pulv. liqu. comp. 1 Kaffeel.

Heisse Bäder mit nachfolgenden Einpackungen. Milch diät.

13. Februar. Keine wesentliche Änderung im Befunde; der Urin enthält 1 1/2 ‰ Eiweiss und reichlich Blut; im Sediment rote Blutkörperchen und granulierte Cylinder, sowie Hyaline mit Epithelien besetzte Cylinder.

14. Februar. Das Ödem im Gesichte, sowie der Ascites noch unverändert; dagegen sind die unteren Extremitäten nicht mehr auffallend gedunsen.

Der Urin hat ein spezifisches Gewicht von 1010, ist rötlich, trübe, reagiert schwach sauer, enthält 1 1/2 ‰ Eiweiss sowie Blut.

15. Februar. Gesicht etwas weniger gedunsen, doch ist die Gesichtsfarbe immer noch tiefblass mit einem Stich ins Bläuliche.

Am Bauch, in der Hüftgegend, auf Rücken und Stirn sieht man einzelne stecknadelkopf- bis hirsekorngrosse rote, etwas erhabene Flecke, sowie auch kleine Bläschen.

Der Urin hat ein spezifisches Gewicht von 1013, enthält 1 ‰ Eiweiss und reichlich Blut.

16. Februar. Der Patient ist weniger apathisch als vorher, klagt über Hunger. — Das Gesicht noch merklich gedunsen, besonders auffallend die Partie unter den Augen; frei beweglicher Ascites. Im Stehen verläuft die obere Grenze etwas oberhalb des Nabels.

Die Nierengegend ist offenbar etwas schmerzhaft auf Druck (beiderseits).

Der Urin hat ein spezifisches Gewicht von 1015, reagiert schwach sauer, enthält Blut, sowie annähernd 3 ‰ Eiweiss.

18. Februar. Auch das Ödem des Gesichtes geht merklich zurück, ebenso nimmt der Ascites ab. Das spezifische Gewicht des Urins beträgt 1016;

derselbe enthält Blut, sowie 4 ‰ Eiweiss; im Sediment zahlreiche Blutkörperchen, Nierenepithelien, sowie mit Epithelien besetzte granulierte Cylinder.

19. Februar. Es sind auf Stirn, Rücken und Brust immer noch ganz vereinzelte kleine, infiltrierte rote Flecke, sowie von einem geröteten Hof umgebene kleinste wasserhelle Bläschen zu konstatieren. Der Urin hat ein spezifisches Gewicht von 1016, enthält 2 1/2 ‰ Eiweiss, sowie Blut. Im Sediment spärliche granulierte Cylinder, doch reichlich rote Blutkörperchen.

21. Februar. Der Ascites hat merklich abgenommen; auch der Blutgehalt des Urins geht zurück; der Urin hat ein spezifisches Gewicht von 1014, enthält Eiweiss; Heller'sche Blutprobe schwach positiv.

23. Februar. Die frischen Bläschen sind eingetrocknet, neue Bläschen oder Knötchen sind nicht mehr zu konstatieren. Es besteht noch ein ganz mässiger Grad von Ascites. Der Urin hat ein spezifisches Gewicht von 1016, enthält etwas Blut, sowie 1 1/2 ‰ Eiweiss; im Sediment spärliche Hyaline mit Blutkörperchen besetzte Cylinder, sowie ziemlich reichliche rote Blutkörperchen.

26. Februar. Der Ascites ist nicht mehr deutlich zu konstatieren, dagegen sieht das Gesicht, speziell die Partie der unteren Augenlider merklich gedunsen, und auffallend blass aus. Urin: spezifisches Gewicht 1016, etwas Blut, sowie 1 ‰ Eiweiss enthaltend.

28. Februar, Urin: spezifisches Gewicht 1017, Spuren von Blut, 1/4 0/00 Eiweiss enthaltend. Die Milchdiät wird infolge der Gleichgültigkeit der Mutter nicht strenge durchgeführt.

3. März. Ascites nicht mehr zu konstatieren, das Gesicht ist noch leicht gedunsen, auffallend blass.

Der Urin hat ein spezifisches Gewicht von 1016, enthält Spuren von Eiweiss, 3/4 0/00, sowie Spuren von Blut; im Sediment rote Blutkörperchen, sowie vereinzelte Nierenepithelien, keine Cylinder mehr.

5. März. Urin: spezifisches Gewicht von 1020, 1/2 0/00 Eiweiss, kein Blut.

7. März. Gegend der unteren Augenlider noch leicht gedunsen, blass.

Urin: spezifisches Gewicht 1017, kein Blut, 1/4 0/00 Eiweiss.

9. März. Urin: spezifisches Gewicht 1015, 3/4 0/00 Eiweiss, kein Blut.

12. März. Das Gesicht kaum noch gedunsen, doch sieht Patient noch sehr blass aus.

Urin hat spezifisches Gewicht von 1012, enthält Spuren von Eiweiss 1/8 0/00.

14. März. Urin: spezifisches Gewicht 1019, Blut und Eiweiss (3/4 0/00) enthaltend.

Diät und Bettruhe wird infolge der Unachtsamkeit der Angehörigen nicht streng beobachtet.

17. März. Patient sieht sehr blass aus, doch keinerlei Ödeme mehr. Urin: spezifisches Gewicht 1015, enthält kein Blut, dagegen 1/4 0/00 Eiweiss. Im Sediment finden sich Blutkörperchen und vereinzelte Nierenepithelien, keine Cylinder.

18. März. Urin: spezifisches Gewicht 1022, enthält kein Blut, dagegen noch Eiweiss.

22. März. Urin: spezifisches Gewicht 1026, etwas Eiweiss enthaltend.

25. März. Keine wesentliche Änderung im Befund; der Urin enthält immer noch Spuren von Eiweiss.

26. März. Urin: spezifisches Gewicht 1018, Spuren von Eiweiss enthaltend, kein Blut.

28. März. Urin: spezifisches Gewicht 1023, ganz geringe Menge von Eiweiss enthaltend.

30. März. Starke Blässe des Gesichtes, keine Ödeme. Urin: spezifisches Gewicht 1020; Essigsäure-Ferrocyankaliumprobe schwach positiv. Im Sediment ganz vereinzelte Nierenepithelien.

1. April. Urin: spezifisches Gewicht 1024, Spuren von Eiweiss enthaltend.

3. April. Gesichtsfarbe weniger blass, keinerlei Ödeme. Urin: spezifisches Gewicht 1010, enthält noch Spuren von Eiweiss.

6. April. Patient hat grossen Appetit, sieht gut aus. Im Urin sind mit der Essigsäure-Ferrocyankaliumprobe noch kleinste Mengen von Eiweiss nachzuweisen; doch finden sich im Sediment keine Cylinder, keine roten Blutkörperchen.

9. April. Status idem. Urin: spezifisches Gewicht 1017, Eiweissprobe schwach positiv, kein Blut.

13. April. Keinerlei Ödeme, Patient hat gute Gesichtsfarbe. Urin: spezifisches Gewicht 1016, schwach sauer reagierend, Spuren von Eiweiss noch nachzuweisen.

16. April. Keinerlei Änderung im Befund.

19. April. Die Untersuchung des Urins ergiebt

ein spezifisches Gewicht von 1014; Essigsäure-Ferrocyankaliumprobe schwach positv.

24. April. Der Urin hat ein spezifisches Gewicht von 1014, enthält kein Eiweiss mehr.

25. April. Der Urin hat ein spezifisches Gewicht von 1012, enthält kein Eiweiss; Patient hat ein gutes Aussehen, fühlt sich anscheinend wohl.

Es werden neben der bisherigen ausschliesslichen Milchdiät Fleischsuppen und etwas Brot gestattet.

30. April. Auch bei der gemischten Nahrung bleibt der Urin eiweissfrei.

3. Mai. Patient befindet sich wohl; der Urin hat ein spez. Gewicht von 1015, ist eiweissfrei.

11. Mai. Patient hat allmählich wieder eine gesunde Gesichtsfarbe bekommen, klagt über keinerlei Beschwerden, hat guten Appetit. Keinerlei Ödeme.

Bei der Untersuchung des Herzens findet man den Spitzenstoss im V. J. R., etwas ausserhalb der Mammillarlinie, die Herzdämpfung erstreckt sich nach oben bis zur III. Rippe, nach rechts bis zum linken Sternalrand. Herztöne rein.

Puls ist nicht beschleunigt, regelmässig. Die Probe des Urins auf Eiweiss hat negatives Resultat.

Patient wird als geheilt entlassen.

Tägliche Körperwärme vom 11.—24. Februar.

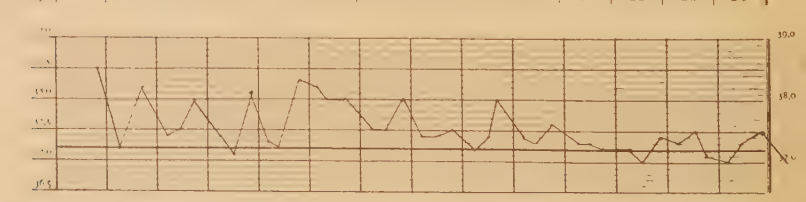

Ganz auffallend ist bei diesen Patienten die ausserordentlich lange Dauer der Nephritis. Bei der Aufnahme des Patienten in poliklinische Behandlung am 12. Februar 1898 finden sich die deutlichen Zeichen der Nierenerkrankung — stark gedunsenes Gesicht, odematös geschwellte Hand- und Fussrücken, sowie reichlich Eiweiss im Harn (2 ‰); im Sediment finden sich zahlreiche rote, wie auch farblose

Tägliche Harnmenge d. h. Kl. vom 13. Febr. bis 30. April.

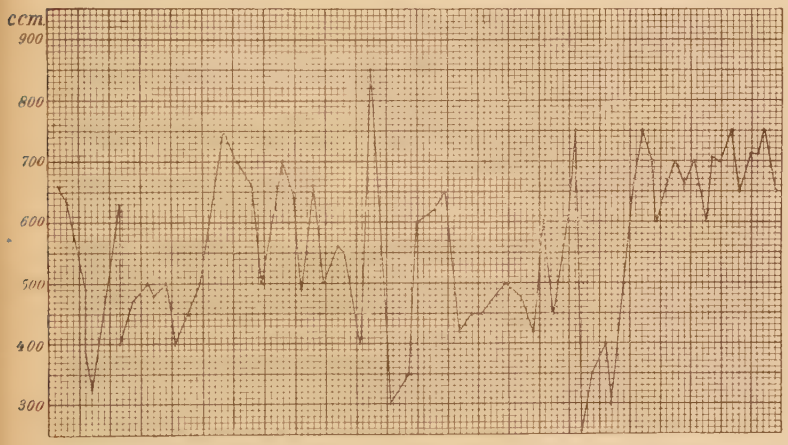

Blutkörperchen, Nierenepithelien und in grosser Anzahl Blutkörperchencylinder und mit Epithelien besetzte granulierte Cylinder — und am 19. April, also über neun Wochen, respektive wenn die Beobachtung der Mutter eine richtige war, über 10 Wochen später sind noch Spuren von Eiweiss vorhanden, eine Beobachtung, die wohl einzig dasteht!

Dass diese Erkrankung der Nieren so lange anhielt, respektive, dass die Rekonvalescenz eine solch lange Dauer in Anspruch nahm, ist wohl mit ziemlicher Sicher-

heit auf den Umstand zurückzuführen, dass Patient nicht sorgfältig während der Genesungszeit gehütet wurde, insbesondere die streng anbefohlene Bettruhe und die Milchdiät nicht genau durchgeführt wurde. Wir finden im Journal zweimal Hinweise auf diese mangelhafte Pflege. Eine dauernd fortschreitende Besserung wird erst konstatiert, nachdem Patient unter besonderer Obhut der Diakonissinen in anhaltender Bettruhe und streng befolgter Milchdiät gehalten wurde.

Aber noch in anderer Hinsicht fordert unser Fall Interesse.

Das Kind ist zum erstenmale erkrankt mit einer Hautaffektion am Weihnachtsfeste 1897. Diese Hautaffektion bestand auf dem Rücken sowie auf der Brust »aus kleinen, etwas über hirsekorngrossen, etwas erhabenen roten Flecken. Das Kind habe sich dabei tagsüber nicht besonders krank gefühlt, sondern sei in der Stube herumgelaufen. Der Ausschlag habe den Patienten stark gejuckt etc.«

Masern und Scharlach werden von der Mutter in Abrede gestellt.

Dieses Exanthem verschwand nach 5—6 Tagen wieder. Fast unmittelbar darauf erschienen am Körper, besonders im Gesicht und auf dem Rücken hirsekorn- bis linsengrosse mit wasserklarer Flüssigkeit gefüllte Bläschen.

Bei diesem Exanthem war das Krankheitsgefühl intensiver und mit grossem Hitzegefühl verbunden. Auch dieser Ausschlag verschwand sehr bald unter teilweiser Zurücklassung kleiner Narben. Aber noch während der Ausschlag im Verschwinden begriffen war, traten um den 15.

Januar 1898 herum plötzlich wieder neue zahlreiche Bläschen auf, deren Inhalt sich sehr bald getrübt habe. Die »Blattern« waren über den ganzen Körper verbreitet; auch im Gesicht und auf der behaarten Kopfhaut, besonders zahlreich an beiden Hüften. Die Eruption dauerte längere Zeit. Nach etwa 8 Tagen begannen auch diese Blasen wieder einzutrocknen und zu vernarben. Im Beginn des Februar waren die »Blattern« fast vollständig verschwunden resp. vernarbt. Das Wohlbefinden des Knaben sei nicht wesentlich gestört gewesen.

Am 12. Februar, am Tage der Aufnahme, ergiebt der Status: »Über den ganzen Körper verbreitet sieht man teils ältere kleinere, teils frischere grössere runde, rauhe Narben, besonders dichtstehend beiderseits an der Hüftgegend; daneben bemerkt man sowohl auf dem Abdomen, sowie auf dem Rücken, ebenso auf der Stirn vereinzelte kleine, etwa stecknadelkopfgrosse, z. T. mit einem geröteten Hofe umgebene, mit wasserhellem Inhalte gefüllte Bläschen.«

Dieses Exanthem ist noch am 19. Februar zu sehen, wo es im Journal heisst: »Es sind auf Stirn, Rücken und Brust immer noch ganz vereinzelte kleine infiltrierte rote Flecken, sowie von einem geröteten Hofe umgebene kleinste, wasserhelle Bläschen zu konstatieren.«

Endlich heisst es unter dem 23. Februar: Die frischen Bläschen sind eingetrocknet, neue Bläschen oder Knötchen sind nicht mehr zu konstatieren.«

Dieses der Verlauf des Exanthems! Um Weihnachten erstes Auftreten des Ausschlags, allerdings nicht

mit den charakteristischen Bläschen, was aber auch nicht erforderlich — Thomas schreibt in dieser Beziehung im »Handbuch der speziellen Pathologie und Therapie«, herausgegeben von Dr. H. v. Ziemssen, zweiter Band, zweite Auflage, 1877, Seite 20: »Die Eruption kann sich in den nicht seltenen rudimentären Fällen, welche bei älteren Kindern häufiger sind als bei jüngeren, auf den einmaligen oder kaum auf länger als einen Tag protrahierten Ausbruch einiger weniger, wenn schon vollkommen charakteristischer Bläschen, ja sogar nur auf den von Roseolen beschränken« — dann Auftreten kleiner mit wasserklarer Flüssigkeit gefüllter Bläschen, die nach einigen Tagen eintrocknen und kleine Narben zurücklassen, dann noch während des Verschwindens jener Bläschen neue Eruption von Bläschen, die diesmal grösser sind und sich allmählich mit grüngelb-eitrigem Inhalte anfüllen; schliesslich am Tage der Aufnahme über einen Teil des Körpers ausgebreitete neue Bläschen, die sich bis zum 23. Februar konstatieren lassen.

Ein ähnliches Verhalten und ein ähnlicher Verlauf ist wohl noch nie beobachtet worden!

Die Fälle, die in der Litteratur z. T. wegen ihres merkwürdigen Verlaufes mitgeteilt wurden, erstrecken sich höchstens über einen Monat.

Trousseau schreibt in »Medizinische Klinik des Hôtel-Dieu in Paris von A. Trousseau, nach der II. Auflage deutsch bearbeitet von Dr. L. Culmann, I. Band, 1866, S. 91: »Die Nachschübe, die mehr oder weniger heftigen in der Nacht beginnenden und am Tage wieder nachlassenden Fieberanfälle wiederholen sich während 4 oder 5 mal vierundzwanzig Stunden.«

Thomas schreibt im Handbuch der speziellen Pathologie und Therapie, herausgegeben von Dr. H. v. Ziemssen, II. Band, II. Auflage 1877, S. 19: »Seltener erscheinen noch in so später Periode und im Zusammenhang mit der ursprünglichen Affektion reichlichere frische Eruptionen an verschiedenen Körperteilen, kaum länger als einen Tag hindurch, und spätestens im Anfange der zweiten Woche nach dem Erscheinen der ersten Bläschen.«

Eine »successive sich vollziehende Eruption« berichtet auch Demme in seinen »klinischen Mitteilungen aus dem Gebiete der Kinderheilkunde«, 28. medizinischer Bericht über die Thätigkeit des Jenner'schen Kinderspitals in Bern im Laufe des Jahres 1890, S. 40: »Während in den beiden hier mitgeteilten Fällen die Varicellen, einmal ausgebrochen, sich sehr rasch über die gesamten Hautdecken verbreiteten und die ganze Affektion mit dem Desquamationsstadium innerhalb 8—10 Tagen vollkommen beendigt erschien, schleppte sich in zwei andern, Kindern von 2 und 3 Jahren betreffenden Fällen die successive sich vollziehende Eruption über 14 Tage hin. Dabei bedeckte sich nach einem ersten, über den ganzen Körper ausgebreiteten scharlachähnlichen Erythem zuerst das Gesicht, Hals und vordere Thoraxfläche mit ziemlich dichtstehenden Varicellen-Efflorescenzen. Dann trat eine Pause von 2 Tagen ein, bis von Neuem, nach einem abermaligen Erythem-Ausbruch, nun auch das Abdomen und die Arme die Varicellenbläschen darboten. Nach einer abermaligen Pause von 3—4 Tagen erschien ein neuer Ausschub des Erythems und traten jetzt erst, in sehr dichter Eruption, die Varicellen auf dem Rücken und den untern Extremitäten auf.«

Thomas sah Varicellenbläschen noch einen Monat später auftreten. In dem bereits erwähnten Handbuche der speziellen Pathologie und Therapie, auf Seite 20, heisst es: »Freilich sind diese Nachzügler öfters wenig charakteristisch und ihre Unterstellung unter den Varicellenbegriff nicht immer ganz zweifellos, die Thatsache ihres nicht seltenen Anschlusses an eine Varicellenaffektion aber jedenfalls beachtenswert und deshalb die Annahme näherer Beziehung zu dieser gerechtfertigt. Ich sah einzelne Bläschen dieser Art noch einen Monat nach dem Beginn der Eruption auftreten.«

Vetter nimmt in seltenen Fällen eine längere Dauer an (Archiv für pathol. Anatomie und Physiologie und für klinische Medizin, herausgegeben von Rudolf Virchow, 31. Bandes, 4. Heft, 3. Folge: ersten Bandes viertes Heft 1864): »andererseits kann, obschon, wie ich glaube, sehr selten, die ganze Affektion von Varicellen durch successive Eruptionen sich über einen Monat und noch länger hinziehen, ohne dass dadurch natürlich die Diagnose alteriert werden dürfte.«

Die Angabe darüber, dass die Nachschübe sich noch später einstellten, findet sich nur bei Canstatt. (C. Canstatt's spezielle Pathologie und Therapie, vom klinischen Standpunkte aus bearbeitet, III. gänzlich umgearbeitete Auflage von Dr. E. H. Henoch, erster Band, 1854, Seite 262.) Hier heisst es: »Die Krankheit wird dadurch oft in die Länge gezogen, dass mehrere Tage nach einander Nachschübe sich folgen, sodass man das Exanthem meist gleichzeitig in allen Stadien der Entwickelung — frische, getrübte, verschrumpfende Bläschen und Grinde — auf der Haut sehen kann. Am 9.—11. Tage ist meist die Krankheit total beendet. Man hat

sie aber auch länger, selbst bis zu sechs Wochen dauern sehen.«

Zum Schlusse erübrigt es mir noch, die angenehme Pflicht zu erfüllen, Herrn Prof. Dr. Th. v. Jürgensen meinen herzlichsten Dank auszusprechen für die freundliche Überlassung des Themas, sowie für die Unterstützung bei der Abfassung vorliegender Arbeit.